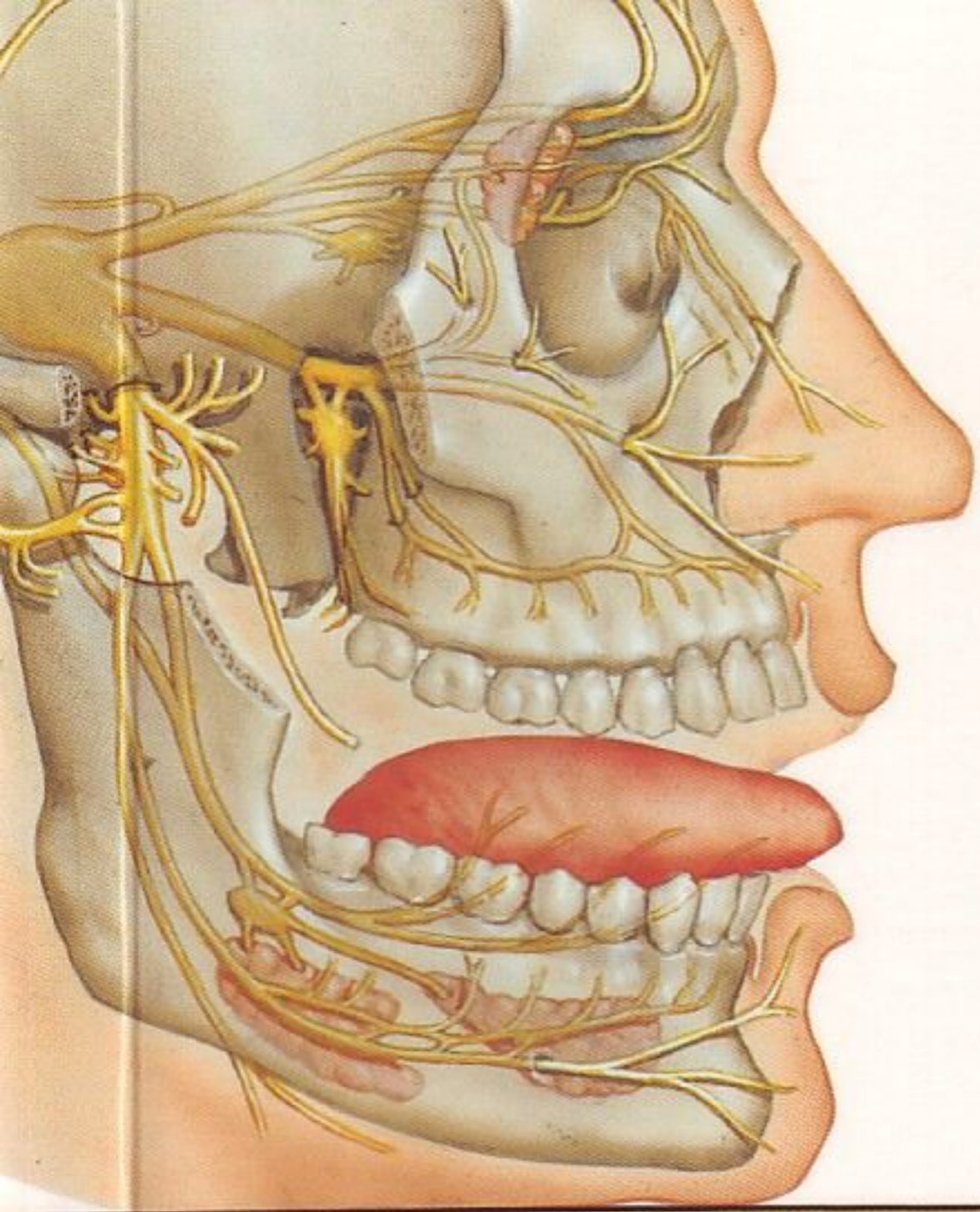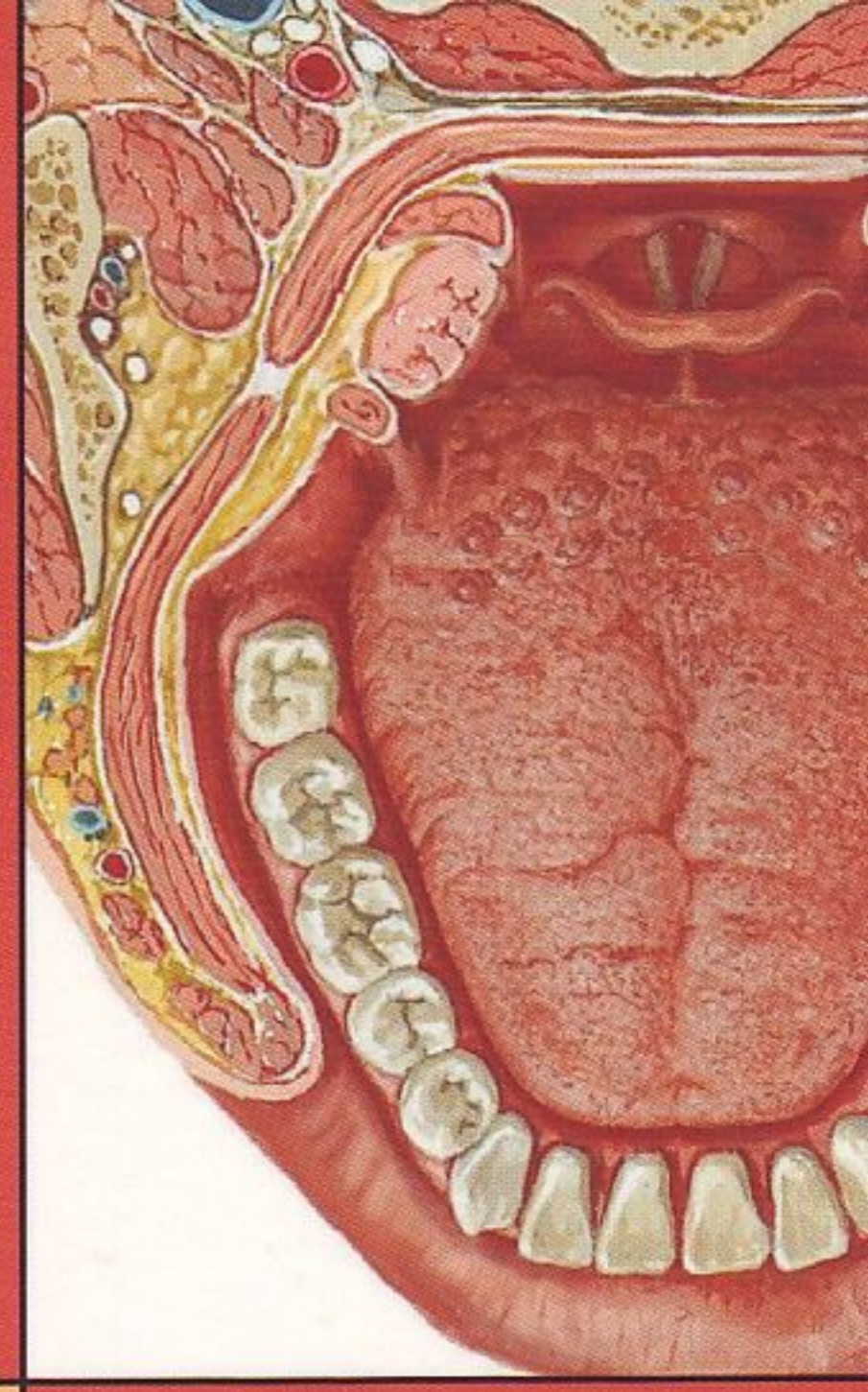



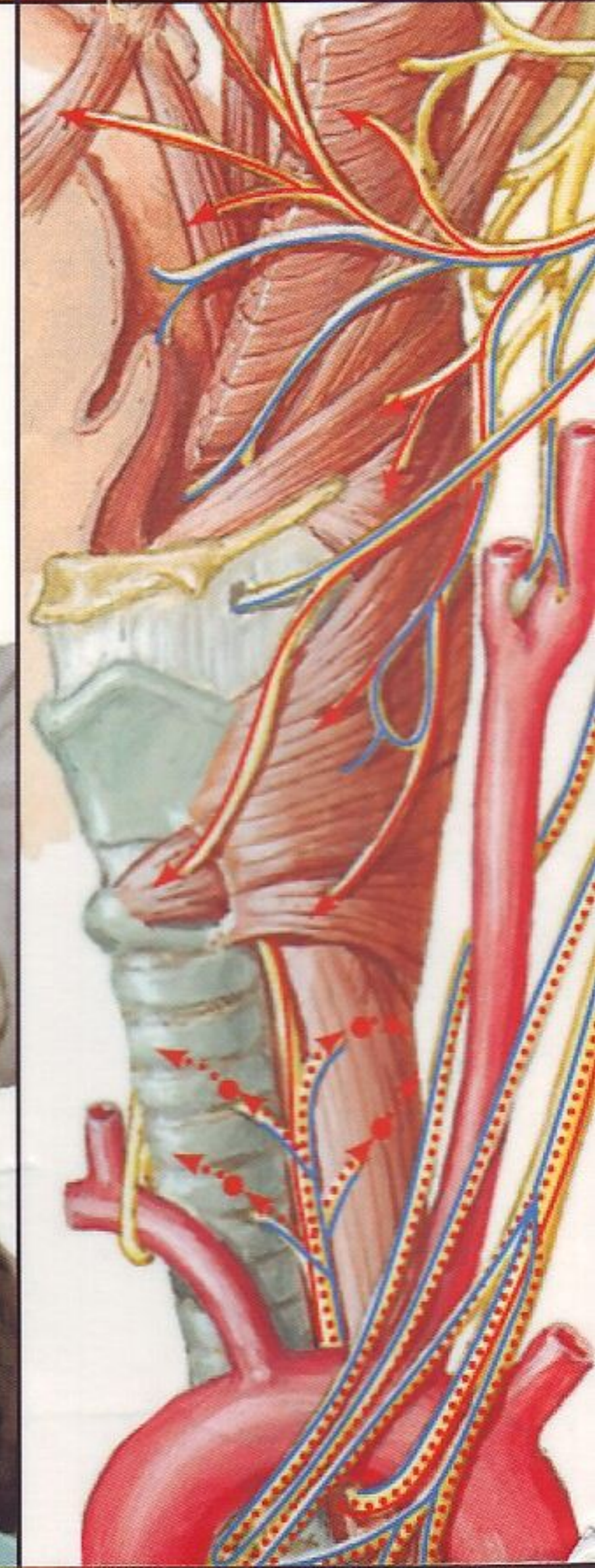
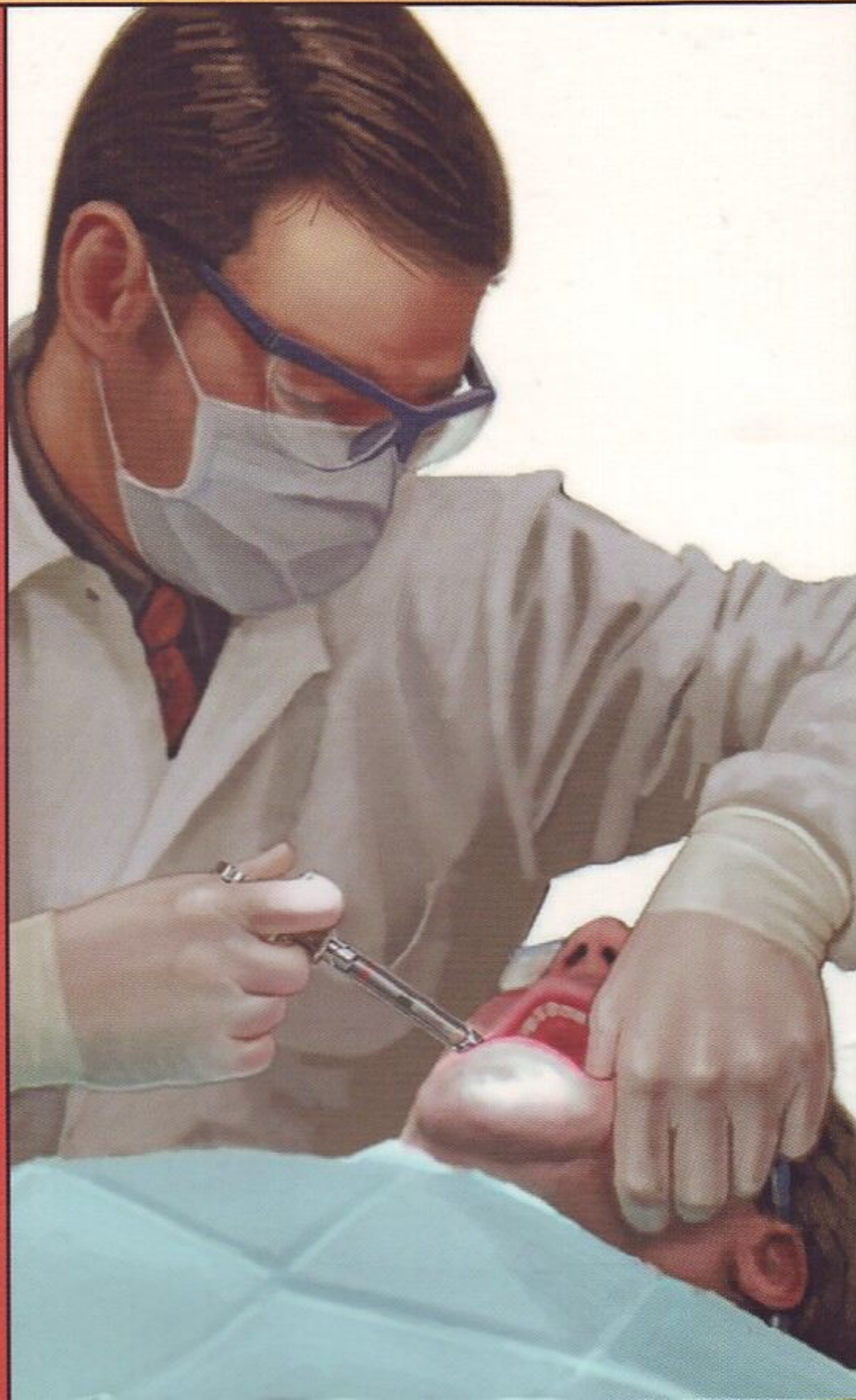
Neil S.
Norton



Netter. Anatomía de cabeza y cuello para odontólogos

*F. Netter
M.D.*


ELSEVIER
MASSON



Índice de capítulos

Acerca del autor	ix
Prefacio	xi
Agradecimientos	xiii
Frank H. Netter, MD	xv
1 Desarrollo de la cabeza y cuello	1
2 Osteología	25
3 Neuroanatomía básica y nervios craneales	69
4 Cuello	111
5 Cabello y músculos de la expresión facial	159
6 Glándula parótida y ceca parotíca	195
7 Fosas temporal e infratemporal	219
8 Músculos de la masticación	241
9 Articulación temporomandibular	255
10 Fosa pterigopalatina	267
11 Nariz y cavidad nasal	283
12 Senos paranasales	317

13	Cavidad bucal	343
14	Lengua	399
15	Faringe	423
16	Laringe	441
17	Fascia cervical	459
18	Oído	473
19	Ojo y órbita	503
20	Inervación autónoma de la cabeza y cuello	537
21	Anestesia intraoral	563
	Apéndice: Símbolos	595
	Índice alfabético	599