



NUEVO REGISTRO PARA PANAMÁ DE *PELECITUS HELICINUS* (Molin, 1860) (NEMATODAS: FILARIOIDEA: ONCHOCERCIDAE) COMO PARÁSITO SUBCUTÁNEO DEL AVE *ARREMON AURANTIROSTRIS* (PASSERIFORMES: EMBERIZIDAE)

Oscar G. López Ch.¹, Alonso Santos M.², Diomedes Quintero A.³, Celestino Aguilar⁴ y Matthew J. Miller⁵.

^{1, 2, 4, 5}Instituto Smithsonian de Investigaciones Tropicales, Laboratorio de Biología Molecular y Evolución, Panamá, República de Panamá. ^{2, 3}Museo de Invertebrados G. B. Fairchild, Facultad de Ciencias Naturales Exactas y Tecnología, Universidad de Panamá, Panamá, República de Panamá.

e-mail: ¹LopezOG@si.edu, ²santosmurgasa@gmail.com, ⁴nemo_cas@hotmail.com, ³DQUINTER666@gmail.com, ⁵millerma@si.edu

RESUMEN

Se reporta por primera vez para Panamá el nemátodo parasítico *Pelecitus helycinus* (Molin) en un gorrión piquinaraja (Orange-billed Sparrow) (*Arremon aurantirostris*, Emberizidae), de Aguas Claras, Provincia de Colón, encontrándose 27 nemátodos en el tejido subcutáneo de la articulación tibio-tarsal y dedos. A pesar que *P. helycinus* tiene una distribución cosmopolita en las Américas, éste es el primer reporte de *A. aurantirostris* como hospedero de este parásito y primera vez que se reporta el género *Pelecitus* para Panamá. Se presenta un listado de las aves que han sido registradas como hospederos de *P. helycinus* en la literatura consultada.

PALABRAS CLAVES

Nemátodo, ave, hospedero, Provincia de Colón, Aguas Claras.

ABSTRACT

We report the first Panamanian record of *Pelecitus helycinus*, a nematode, which was encountered as a parasite of the Orange-billed Sparrow (*Arremon aurantiirostris*, Emberizidae) in Aguas Claras, Colón Province, which is also a new record for this species as host of this *P. helycinus*. We extracted 27 nematodes from the subcutaneous tissue of the tibia-tarsal joint and fingers of *A. aurantiirostris*. A list of those birds that have been recorded as hosts of *P. helycinus* is given.

KEYWORDS

Nematode, birds, host, Colon Province, Aguas Claras.

INTRODUCCION

A pesar de que la ornitología de áreas neotropicales ha crecido mucho en las últimas décadas, nuestro conocimiento sobre las enfermedades y parásitos de aves neotropicales todavía está en sus inicios (Oniki *et al.*, 2002). La filariasis es una enfermedad común causada por los nematodos filarias y es muy poco estudiada en aves silvestres. El género *Pelecitus* (Nematoda: Filarioidea: Onchocercidae: Dirofilarinae) comprende 16 especies, de las cuales la mayoría son parásitos de las aves (Bartlett & Greiner, 1986). Es la filaria más común en aves neotropicales, siendo reportado parasitando ampliamente 17 órdenes y 30 familias de aves. *Pelecitus*, como las demás filarias, son transmitidas a los hospederos vertebrados (principalmente aves, pero también mamíferos, anfibios y reptiles) por la picadura de dípteros hematófagos (Bartlett, 2008) o por piojos (Mallophaga) los cuales pueden servir como vectores de las microfilarias al hospedero definitivo (Bartlett & Anderson, 1987; Bartlett, 2008).

Los adultos de *Pelecitus* residen en el tejido subcutáneo, provocando la formación de masas típicas en las patas. Otras filarias han sido documentadas en psitácidos pero se desconoce su capacidad potencial de patogenicidad (Soto & Acosta, 2009). En general, su impacto a la salud de las aves silvestres neotropicales no se puede estimar, sin embargo, ha estado implicado como un riesgo para especies amenazadas en peligro de extinción. Además este año fue reportado un caso de filariasis ocular en un hombre en Brasil (CDC, 2011).

La sistemática de la *Dirofilaria* ha sido objeto de muchos estudios en los que se propone el uso de la morfología de adultos o de los hospederos infestados como criterios para resolver las relaciones en el grupo (Omar, 1992). *Pelecitus helycinus* fue originalmente descrita en el género *Spiroptera* por Molin (1860). Fue transferida y designada como especie tipo de *Pelecitus* por Railliet & Henry (1910), con especímenes colectados del ave *Xiphloena punicia*, Cotingidae, en Brasil (Oniki *et al.*, 2002).

En Panamá es nula la literatura sobre filariasis en aves. En el presente trabajo se identifica al nemátodo *Pelecitus helycinus* parasitando un gorrión piquinaranja capturado en la comunidad de Aguas Claras en la provincia de Colón, Panamá. Este es el primer reporte en Panamá de este parásito de aves, y la primera vez que se reporta al ave *Arremon aurantirostris* como hospedero de este parásito.

METODOLOGIA

Area de Estudio y Colecta de Aves

El Instituto Smithsonian de Investigaciones Tropicales (STRI), en colaboración con el Instituto Conmemorativo Gorgas de Estudios de la Salud y del Centro para el Control y Prevención de Enfermedades (CDC), desde el año 2010 desarrolla proyectos sobre enfermedades zoonóticas en seis comunidades de la República de Panamá. La comunidad de Aguas Claras, corregimiento de Santa Rosa, distrito de Colón, Provincia de Colón, forma parte de las zonas de estudio (Fig. 1).

Entre el 13 y 14 de marzo de 2010, capturamos aves silvestres en Aguas Claras con redes ornitológicas de nylon; una porción de las aves capturadas fueron sacrificadas y congeladas en el campo para su posterior transporte hacia los laboratorios de Instituto Smithsonian de Investigaciones Tropicales para prepararlas como voucher científico, como está aprobado por el Comité Institucional para el Cuidado y el Uso de Animales (IACUC- siglas en inglés, número de permiso 2007-03-03-15-07) y bajo el permiso de colecta SEA/AGO-10 otorgado por la Autoridad Nacional del Ambiente (ANAM).

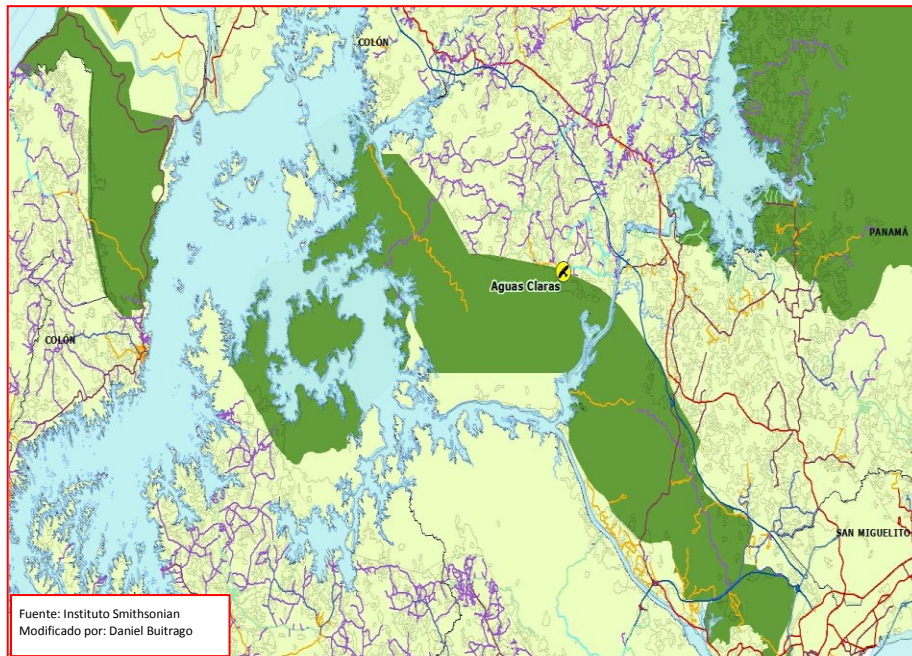


Fig. 1. Representación geográfica de la Comunidad de Aguas Claras (simbolizada por el círculo amarillo), ubicada en la cuenca del canal de Panamá en la zona de amortiguamiento del Parque Nacional Soberanía.

Preparación e identificación de los nematodos

Extraídos los nemátodos de las masas de tejido subcutáneo, se depositaron en viales con alcohol absoluto (Pinto & Noronha, 2003). Para la identificación del nemátodo se colocaron por 72 horas en creosota (Merck). Posteriormente se colocaron en portaobjetos de vidrio con Bálsamo de Canadá. Se identificaron los especímenes utilizando la revisión taxonómica de Bartlett & Greiner (1986). Después de identificados y rotulados, los especímenes fueron depositados en el Museo de Invertebrados G. B. Fairchild (MIUP) de la Universidad de Panamá.

RESULTADOS

Durante la preparación taxidérmica del gorrión piquinaraja (Orange-billed Sparrow) *Arremon aurantirostris* (Emberizidae) se descubrieron especímenes de *Pelecitus helycinus* (Molin) (Fig. 2). En las patas del gorrión se observaron cuatro masas tisulares hinchadas y rojizas. Las dos masas más grandes se encontraron en los tobillos y las más pequeñas en dos dedos de la pata derecha (Fig. 3).

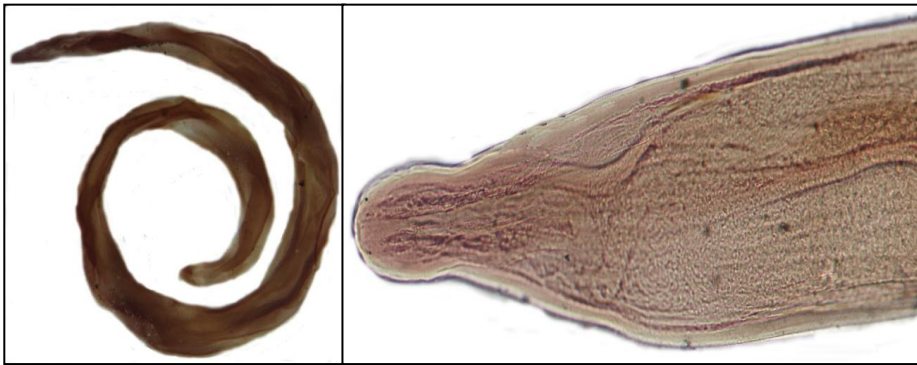


Fig. 2. Fotografía de *Pelecitus helycinus* (Molin, 1860) obtenida de un estéreo microscopio Leica M165C.

Con pinzas de punta fina se realizó una pequeña incisión en cada masa tisular, y ejerciendo presión sobre cada masa tisular, se extrajeron los nemátodos (Fig.3).

Se extrajeron 27 nemátodos, todos identificado como *P. helycinus* de las masas tisulares en patas y dedos de una hembra adulta de *Arremon aurantirostris*. Doce nemátodos se extrajeron de la articulación tibio-tarsal izquierda, nueve en la articulación tibio-tarsal derecha, y en los dedos de la pata derecha: tres en la almohadilla del dedo medio y tres en la almohadilla del dedo interior.




Fig. 3. a) Masas tisulares con los nemátodos. b) Dedo medio de la pata derecha después de la extracción de los nemátodos. c) Extracción de los nemátodos de una de las masas tisulares ubicada en el tobillo.

La hembra adulta hospedera, *A. aurantirostris* (Passeriformes: Emberizidae), poseía 100% de osificación de su cráneo y un peso de 29.6 g. Registrada con el número de STRIBC2810 de la colección de aves del Instituto Smithsonian de Investigaciones Tropicales (STRIBC) y colectada en las coordenadas 9°11.203'N y 79°41.480'W.

De tres especímenes hembras de *A. aurantiirostris* colectados en Aguas Claras, STRIBC2810 fue la única ave que se encontró parasitada. Adicionalmente, hemos examinado 46 especímenes (28 machos y 18 hembras) de esta especie en la STRIBC, y no hemos encontrado ningún espécimen adicional parasitado por nematodos en sus patas. Por lo tanto, la frecuencia de parasitismo que hemos determinado en *A. aurantiirostris* (49 especímenes examinados) es de solo 2%. Pero si tomamos en cuenta el total de aves colectadas en la comunidad de Aguas Claras y con la misma fecha, el porcentaje de infección baja a 1%.

Cuadro 1. Aves registradas como hospederos de *P. helcinus* desde 1995.

ESPECIES	AUTORES			
	Pinto & Noronha	Oniki <i>et al.</i> (2002)	Pinto <i>et al.</i> (1997)	Vicente <i>et al.</i> (1995)
<i>Claravis pretiosa</i> *		✓		
<i>Dryophila</i>		✓		
<i>Dryophila</i>		✓		
<i>Thamnophilus</i>		✓		
<i>Pyriglena</i>		✓		
<i>Conopophaga</i>		✓		
<i>Chiroxiphia</i>		✓		
<i>Myiarchus</i>		✓		
<i>Habia rubica</i> *		✓		
<i>Trichothraupis</i>		✓		
<i>Basileuterus</i>		✓		
<i>Tachyphonus rufus</i> *		✓		
<i>Cissopis leveriana</i>		✓		
<i>Cyanocorax</i>			✓	
<i>Pteroglossus</i>	✓			
<i>Amazona aestiva</i>				✓
<i>Anodorhynchus</i>				✓
<i>Conurus parvus</i>				✓
<i>Pionus maximiliani</i>				✓
*Especies que habitan en Panamá				

DISCUSION

El conocimiento sobre la diversidad y distribución de nemátodos parásitos de aves silvestres en Panamá y en el resto del neotropico es casi nulo (Oniki *et al.*, 2002). No encontramos registro sobre parasitismo del género *Pelecitus* en Panamá en la literatura consultada, a pesar que éste género tiene una amplia distribución geográfica y una gran diversidad de aves hospederas. Por tal motivo, presentamos un cuadro con las especies de aves que han sido reportadas en la literatura como hospederos de *P. helycinus* desde 1995 (Cuadro 1). Del total de especies de aves citadas en el Cuadro 1, 15% son especies de aves que también se encuentran en Panamá.

Oniki *et al.* (2002) en 423 aves muestreadas de Brasil obtuvo resultados similares, con una baja frecuencia de parasitismo total, equivalente a un 5%. Oniki *et al.* (2002) reporta a *Claravis pretiosa* (Columbiformes: Columbidae) y *Habia rubica* (Passeriformes: Cardinalidae), dos especies que también habitan en Panamá, con 2% del total de parasitismo de aves de Brasil. Oniki *et al.* (2002) encontró a *P. helycinus* en 13 especies de aves, distribuidas en dos ordenes y 13 familias. Todas las especies de aves fueron registradas como nuevos hospederos para ese nemátodo y presentaron las mismas lesiones externas en las patas que observamos en el ave parasitada en Panamá. Barlett & Greiner (1986) manifiestan que éste nemátodo es de tipo generalista ya que no tiene un hospedero específico y parasita aves de diversas familias. Por lo general *Pelecitus* parasita especies de aves que se encuentran o habitan el sotobosque, pero también puede parasitar aves que se encuentran en el dosel del bosque (Vicente *et al.*, 1995). Dado esto, es importante nota que *Arremon arurantiirostris* es de hábitos de forrajeo, y frecuentemente se le encuentra en parejas, saltando y excavando el suelo, en el sotobosque tanto de bosques secundarios como en bosques más húmedos, de las tierras bajas de ambas vertientes de Panamá (Ridgely & Gwynne, 2005). Determinar la relación entre el comportamiento de las aves en el suelo y la infección de *Pelecitus* en aves silvestres neotropicales es materia en espera de futuros estudios.

Es muy poco lo que se conoce sobre el ciclo de vida de la mayoría de las especies de *Pelecitus* y los vectores que transmiten las microfilarias a los hospederos vertebrados. La mayoría de las hembras adultas vivíparas se localizaron en el tejido subcutáneo de tobillos y patas en aves. *Pelecitus fulicaeatrae*, al igual que *P. helycinus*, presenta una amplia diversidad de aves hospederas (Escudero *et al.*, 2007) y es la única especie que se ha demostrado utiliza a un Mallophaga como vector (Bartlett & Anderson, 1987). Otras especies de *Pelecitus* se han encontrado en las extremidades posteriores en mamíferos del orden Lagomorpha como *P. scapiceps* y *P. romeri* (Jiménez-Ruiz *et al.*, 2004). Lo más sorprendente es que se ha reportado el primer caso de patología humana por *Pelecitus*. La filaria, de aproximadamente 4.5 mm, se extrajo del tejido muscular del iris de un varón de 29 años en la región Amazónica de Brasil (Bain *et al.*, 2011).

Siendo *Pelecitus* un nematodo cosmopolita, falta mucho por conocer sobre su biología, distribución y afectaciones a sus diversos hospederos.

AGRADECIMIENTOS

Queremos agradecer al Lic. Benito Cisneros, Técnico Facultad de Ciencias Naturales Exactas y Tecnología al igual que al Profesor Alberto Mena, Departamento de Microbiología, Escuela de Biología, Facultad de Ciencias Naturales Exactas y Tecnología de la Universidad de Panamá, por la ayuda en la preparación y conservación de las placas de los parásitos.

REFERENCIAS

- André J. P. 2005. *Guide Pratique Des Maladies Des Oiseaux De Cages Et De Volieres* Ed. Medcom, París Pp. 195.
- Bain, O., D. Otranto, D. G. Diniz, J. N. dos Santos, N. P. de Oliveira, N. Pinto, I. Frota, R. Frota, L. Frota, F. Dantas, & E. F. Frota. 2011. Human intraocular filariasis caused by *Pelecitus* sp. Nematode, Brazil. *Emerging Infectious Diseases*, 17(5): 867-869.

Bartlett, C. M. 2008. Avian Filarioid Nematodes of the World. Chapter 26, *En: Parasitic Diseases of Wild Birds*. Atkinson, C. T., N. J. Thomas & D. B. Hunter, eds. Wiley-Blackwell Co.

Bartlett, C. M. & E. C. Greiner. 1986. A revision of *Pelecitus* Railliet & Henry, 1910 (Filarioidea, Dirofilarinae) and evidence for the “capture” by mammals of filarioids from birds. *Bulletin du Muséum National d'Histoire Naturelle*, 8: 47-99.

Bartlett, C. M. & R. C. Anderson. 1987. *Pelecitus fulicaeatrae* (Nematoda: Filarioidea) of coots (Gruiformes) and grebes (Podicipediformes): skin-inhabiting microfilariae and development in Mallophaga. *Canadian Journal of Zoology*, 65: 2803-2812.

Center for Disease Control and Prevention (CDC). 2011. Morbidity and Mortality. Weekly Report. 60 (29): 977-1008.

Escudero, G., J. Diaz, & J. Notamicola. 2007. New host and distribution records of *Pelecitus fulicaeatrae* (Diesing, 1861) (Nematoda, Onchocercidae). *Acta Parasitologica*, 52(4): 419-421.

Gandolfi, P. 2001. *Compendio Per La Scuola Di Specializzazione In Patologia Aviare*. Ed. Edagricole, Parma, Italia. Pp. 6.

Jiménez-Ruiz, F. A., S. L. Gardner, F. A. Cervantes & C. Lorenzo. 2004. A new species of *Pelecitus* (Filarioidea: Onchocercidae) from the endangered Tehuantepec Jackrabbit *Lepus flavigularis*. *The Journal of Parasitology*, 90(4): 803-807.

Koehsler, M., A. Soleiman, H. Aspöck, H. Auer & J. Walochnik. 2007. *Onchocerca jakutensis* Filariasis in Humans. *Emerging Infectious Diseases*, 13(11): 1749-1752.

Omar, B. B. 1992. Phylogenetic relationships among the genera of Dirofilarinae Sandground, 1921 (Nematoda: Onchocercidae). *Japanese Journal of Tropical Medicine and Hygiene*, 20: 261-270.

Oniki, Y., J. M. Kinsella & E. O. Willis. 2002. *Pelecitus helycinus* Railliet & Henry, 1910 (Filarioidea, Dirofilarinae) and Other Nematode Parasites of Brazilian Birds. *Memórias do Instituto Oswaldo Cruz*, 97(4): 597-598.

Pinto, R. M. & D. Noronha. 2003. Analysis of Brazilian species of *Pelecitus* Railliet & Henry (Nematoda, Filarioidea) with the establishment of new records. *Revista Brasileira de Zoologia*, 20(2): 361-364.

Railliet, A. & A. Henry. 1910. Nouvelles observations sur les Thélazies, nématodes parasites de l'oeil. *Comptes Rendus des Séances et Mémoires de la Société de Biologie*, 68: 783-785.

Ridgely, R. S. & J. A. Gwynne. 2005. Guía de las aves de Panamá incluyendo Costa Rica, Nicaragua y Honduras. Sociedad Audobon de Panamá y Asociación Nacional para la Conservación de la Naturaleza (ANCON).

Soto, C. J. & I. Acosta. 2009. Hallazgo de filarias en palomas. *Revista Electrónica de Veterinaria*, 10(7b): 1-8.

Vicente, J. J., H. O. Rodrigues, D. C. Gomes & R. M. Pinto. 1995. Nematóides do Brasil. Parte IV: Nematóides de aves. *Revista Brasileira de Zoologia*, 12 (Supl. 1): 1-273.

Recibido mayo de 2011, aceptado septiembre de 2011.